

第9回日本獣医がん学会 乳腺腫瘍シンポジウム

犬と猫の乳腺腫瘍の疫学・病理学

病理部会 三井 一鬼
(米国獣医病理専門医 [解剖病理])



乳腺腫瘍の疫学 ～犬～

- 雌犬で最も多い悪性腫瘍
- 年間発生率は198/10万頭
- 正確な発生率や良悪比率は不明
理由：小型の良性腫瘍では来院・手術しない
- 摘出された腫瘍の約30%が悪性
- 異形成 (dysplasia) や良性腫瘍は尾側乳腺で多い
- 組織学的に異なる腫瘍が多数発生する傾向有

Tumors in domestic animals, 4th ed., p.575-606, Blackwell, 2002.

乳腺腫瘍の疫学 ～猫～

- 皮膚腫瘍、リンパ腫に次いで多い
- 年間発生率は25.4/10万頭（雌猫）
- 病変が初めて検出されるのは10～11歳（2.5～13歳）
- 悪性と良性の比率は9：1や4：1
- 組織学的に類似あるいは異なる腫瘍が多数発生することが比較的多い

Tumors in domestic animals, 4th ed., p.575-606, Blackwell, 2002.

乳腺腫瘍の疫学 ～品種～

- 犬
 - 高リスク：ダックスフント、ポインター
 - 低リスク：コリー、ボクサー
- 猫
 - 高リスク：シャム猫

Tumors in domestic animals, 4th ed., p.575-606, Blackwell, 2002.

- 大型犬で小型犬よりも悪性腫瘍が多い

Itoh et al., *J Vet Med Sci* 67:345-347, 2005.

乳腺腫瘍とホルモン

- 発情中、乳腺は過形成化（エストロゲン、プロゲステロン）
- セルトリ細胞腫で雄犬の乳腺過形成化
- 犬と猫では早期避妊で悪性腫瘍の発生減
- 犬では避妊手術の時期が遅れても乳腺良性腫瘍の発生は減
- プロゲステロン製剤を常用する猫で良悪の腫瘍の発生リスク高

Tumors in domestic animals, 4th ed., p.575-606, Blackwell, 2002.

雄犬の乳腺腫瘍

- 18頭の雄犬（去勢済み15頭）の27個の腫瘍
- 7頭がコッカースパニエル
- 26個が単純腺腫、1個が複合腺腫
- 肥満、精巣腫瘍、性ホルモン治療の履歴無
- 過去の報告では悪性が半数以上
- おそらく「悪性」の定義が違ったから？
- 去勢の有無も過去の報告では不明

Bearss et al., *Vet Pathol* 49(4):602-607, 2012.

逸話的なエビデンス ～良性と悪性の比率は？～

本邦の民間検査施設において悪性とされた腫瘍の割合
(1頭に複数存在の場合、1個でも悪性があれば悪性として計数)

検査施設	犬 (症例数)	猫 (症例数)	備考
A	23% (2,141)	95% (295)	
B	21.6% (4,121)	80.3% (590)	犬悪性の18.2%で尿管内浸潤あり
C	20.1% (149)	94.1% (136)	
D	60.5% (55,525)	79.6% (6,629)	
E	14.5% (200)	96.4% (192)	

逸話的なエビデンス ～Mダックスフントに悪性が多い？～

前掲の検査施設Bにおける集計

アニコム家庭どうぶつ白書2012

良性	866個	%	悪性	889個	%	人気品種	頭数	%
M.ダックス	293	33.8	M.ダックス	181	20.4	M.ダックス	50,341	16.8
Mix	74	8.5	Mix	125	14.1	チワワ	46,424	15.5
トイ・プードル	59	6.8	シーズー	61	6.9	トイ・プードル	45,393	15.1
シーズー	52	6.0	W.コーギー	56	6.3	柴	14,656	4.9
チワワ	47	5.4	柴	46	5.2	Mix (10kg未満)	12,542	4.2
ヨークシャー・テリア	46	5.3	スパニエル	43	4.8	ヨークシャー・テリア	10,625	3.5
マルチーズ	37	4.3	L.レトリバー	34	3.8	ポメラニアン	9,369	3.1
パピヨン	35	4.0	G.レトリバー	33	3.7	W.コーギー	9,034	3.0
W.コーギー	33	3.8	パピヨン	31	3.5	パピヨン	8,973	3.0
柴	25	2.9	ビーグル	29	3.3	シー・ズー	8,240	2.7
他	165	19.1	他	250	28.9	計	299,648	100

疫学データを読むときの留意点

- 地域や時代によって早期避妊率や品種の構成にばらつきがあるのではないか
- 乳腺腫瘍は他の腫瘍に比べてホルモンの影響を強く受けるようだ
- 病理診断医による良悪判定のばらつき



データの背景に思いを馳せること！

乳腺腫瘍の病理学 ～WHO分類 犬～

1 Malignant tumors

- 1.1 Noninfiltrating (*in situ*) carcinoma
- 1.2 Complex carcinoma
- 1.3 Simple carcinoma
 - 1.3.1 Tubulopapillary carcinoma
 - 1.3.2 Solid carcinoma
 - 1.3.3 Anaplastic carcinoma
- 1.4 Special types of carcinomas
 - 1.4.1 Spindle cell carcinoma
 - 1.4.2 Squamous cell carcinoma
 - 1.4.3 Mucinous carcinoma
 - 1.4.4 Lipid-rich carcinoma
- 1.5 Sarcoma
 - 1.5.1 Fibrosarcoma
 - 1.5.2 Osteosarcoma
 - 1.5.3 Other sarcomas
- 1.6 Carcinosarcoma
- 1.7 Carcinoma or sarcoma in benign tumor

2 Benign tumors

- 2.1 Adenoma
 - 2.1.1 Simple adenoma
 - 2.1.2 Complex adenoma
 - 2.1.3 Basaloid adenoma
- 2.2 Fibroadenoma
 - 2.2.1 Low-cellularity fibroadenoma
 - 2.2.2 High-cellularity fibroadenoma
- 2.3 Benign mixed tumor
- 2.4 Duct papilloma

3 Unclassified tumors

4 Mammary hyperplasias/dysplasias

- 4.1 Ductal hyperplasia
- 4.2 Lobular hyperplasia
 - 4.2.1 Epithelial hyperplasia
 - 4.2.2 Adenosis
- 4.3 Cysts

- 4.4 Duct ectasia

- 4.5 Focal fibrosis (fibrosclerosis)
- 4.6 Gynecomastia

日本語でなんというか？（次の次のスライド）

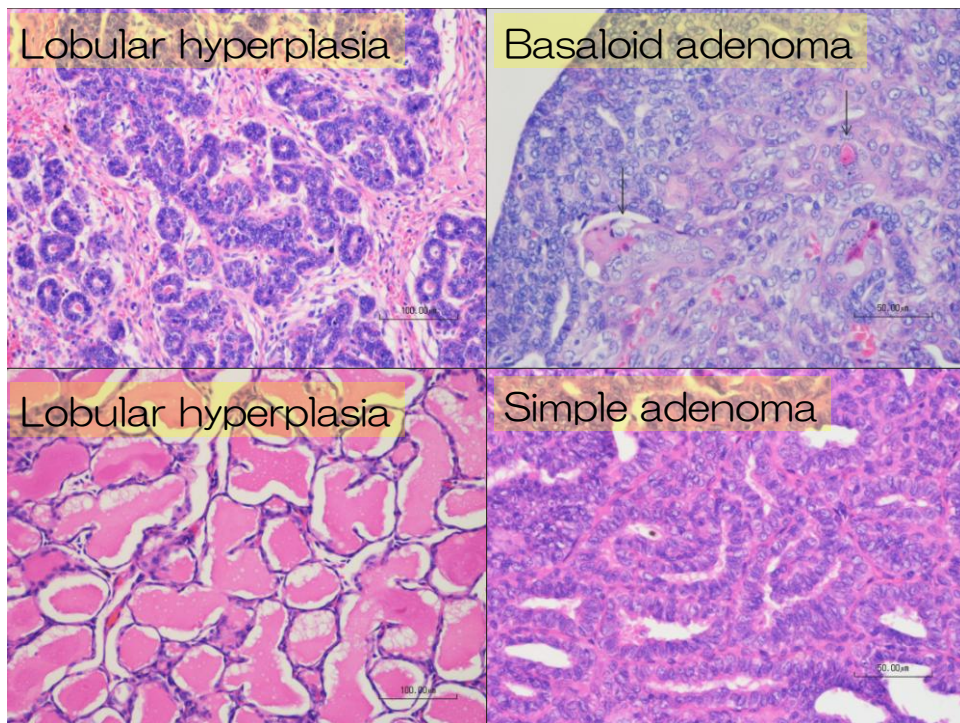
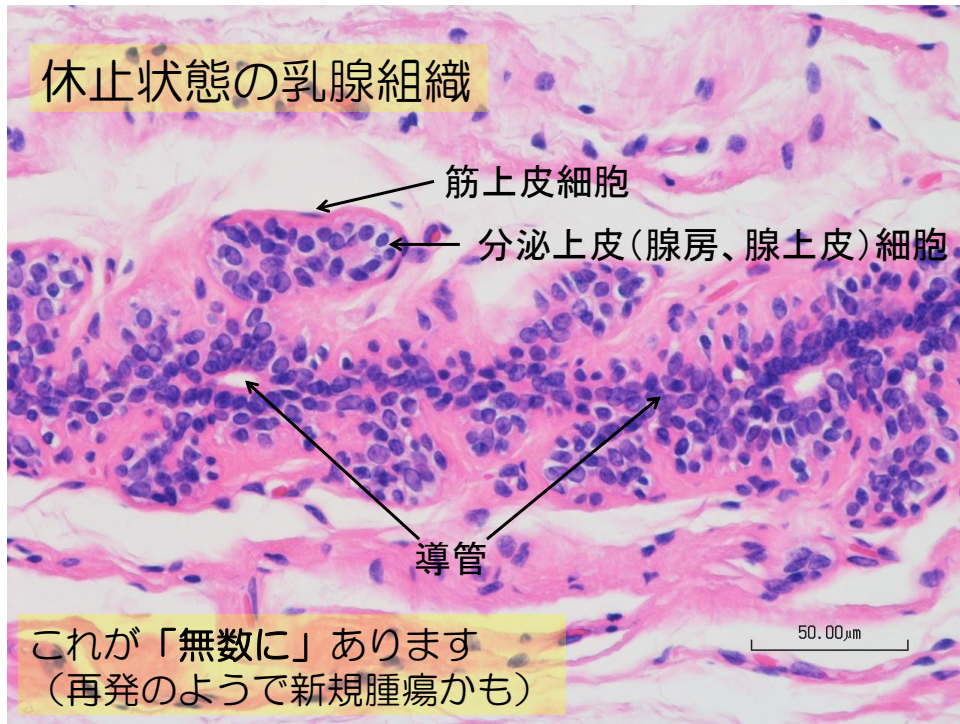
筋上皮細胞

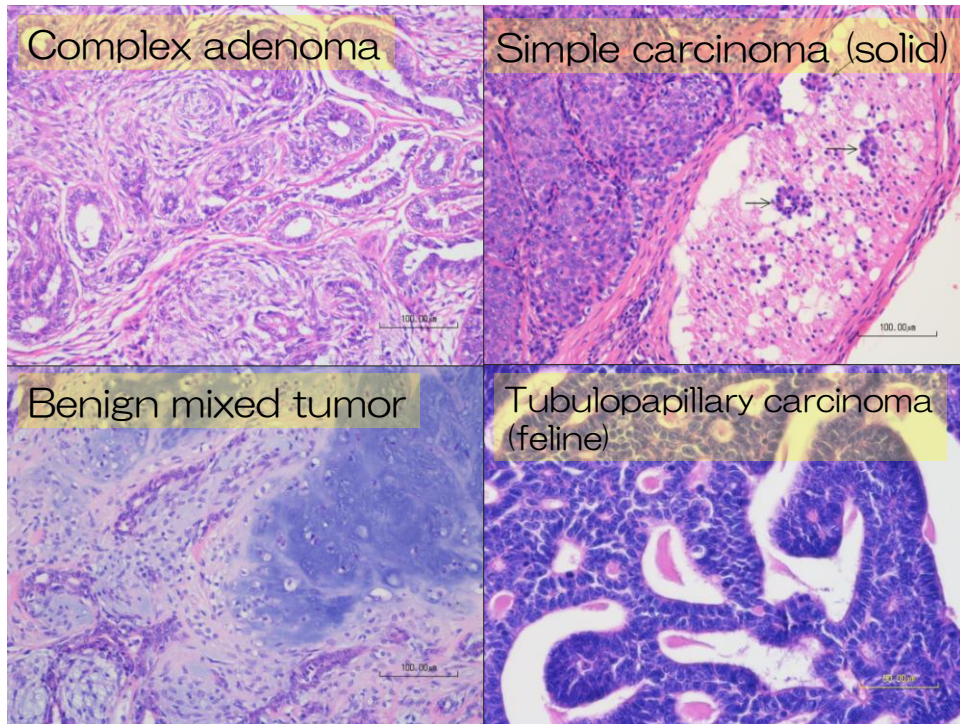
- 犬の乳腺腫瘍で特に目立つ
- 腫瘍の周囲組織への浸潤や転移に抑制効果を持つと言われている
 - 分泌上皮細胞の間質への浸潤をブロック？
- 名前に「複合 complex」や「混合 mixed」が入る腫瘍は、筋上皮が増殖
 - 悪性腫瘍の場合の浸潤性・転移性が「単純 simple」型の腫瘍より低い傾向がある
- 「乳腺腺癌」という診断名は妥当か？（筋上皮の増殖やその良悪がわからない）

乳腺腫瘍の病理学 ～WHO分類 猫～

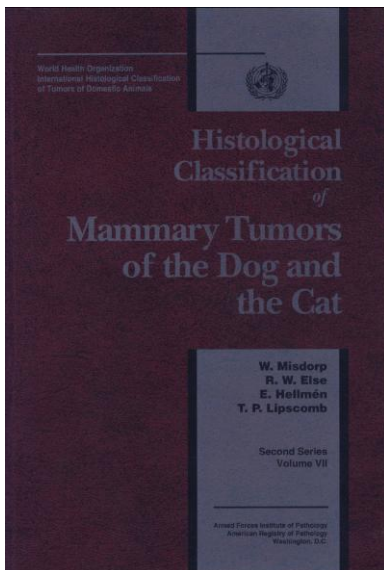
- | | |
|---|---|
| <ol style="list-style-type: none"> 1 Malignant tumors <ol style="list-style-type: none"> 1.1 Noninfiltrating (<i>in situ</i>) carcinoma 1.2 Tubulopapillary carcinoma 1.3 Solid carcinoma 1.4 Cribriform carcinoma 1.5 Squamous cell carcinoma 1.6 Mucinous carcinoma 1.7 Carcinosarcoma 1.8 Carcinoma or sarcoma in benign tumor 2 Benign tumors <ol style="list-style-type: none"> 2.1 Adenoma <ol style="list-style-type: none"> 2.1.1 Simple adenoma 2.1.2 Complex adenoma 2.2 Fibroadenoma <ol style="list-style-type: none"> 2.2.1 Low-cellularity fibroadenoma 2.2.2 High-cellularity fibroadenoma 2.3 Benign mixed tumor 2.4 Duct papilloma | <ol style="list-style-type: none"> 3 Unclassified tumor 4 Mammary hyperplasias/dysplasias <ol style="list-style-type: none"> 4.1 Ductal hyperplasia 4.2 Lobular hyperplasia <ol style="list-style-type: none"> 4.2.1 Epithelial hyperplasia 4.2.2 Adenosis 4.2.3 Fibroadenomatous change
(feline mammary hypertrophy, fibroepithelial hypertrophy) 4.3 Cysts 4.4 Duct ectasia 4.5 Focal fibrosis (fibrosclerosis) |
|---|---|

日本獣医病理学会 腫瘍診断基準策定委員会
 において日本語名を検討中（決定直前）
<http://jsvp.jp/activity/tumor.html>

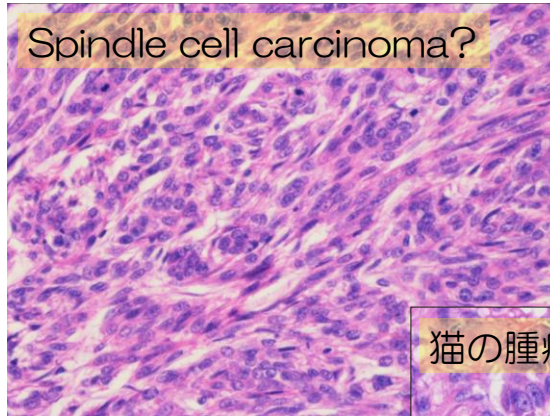




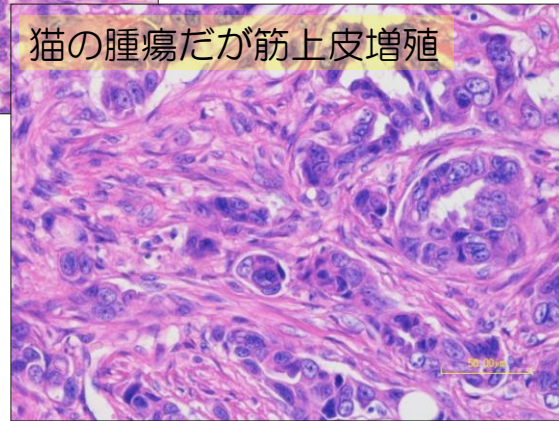
WHO分類の問題点



- 1999年発行
- 早期避妊が一般的な国のデータに準拠
- 実情に合っていない
 - 分類不能例が多い
 - 新タイプの報告相次ぐ
 - 臨床との乖離
- 近年、改定を望む声が高まっている



診断に躊躇する症例は
実は少なくない…



Proposed Histologic Classification: 2010 (Goldschmidtらの2010年提唱分類)

1: Malignant Epithelial Neoplasms

- Carcinoma—in situ
- Carcinoma—simple
 - a. Tubular
 - b. Tubulopapillary
 - c. Cystic-papillary
 - d. Cribriform
- Carcinoma—micropapillary invasive
- Carcinoma—solid
- Comedocarcinoma
- Carcinoma—anaplastic
- Carcinoma arising in a complex adenoma/mixed tumor
 - The benign counterpart is still detectable in the section.
- Carcinoma—complex type
 - The epithelial component is malignant, and the myoepithelium is benign.
- Carcinoma and malignant myoepithelioma
 - The epithelial and myoepithelial components are malignant.
- Carcinoma—mixed type
 - The epithelial component is malignant; the myoepithelial mesenchymal component is benign; and the mesenchymal component is cartilage or bone.
- Ductal carcinoma—malignant counterpart of ductal adenoma
- Intraductal papillary carcinoma—malignant counterpart of intraductal papillary adenoma

2: Malignant Epithelial Neoplasms—Special Types

- Squamous cell carcinoma
- Adenosquamous carcinoma
- Mucinous carcinoma
- Lipid-rich (secretory) carcinoma
- Spindle cell carcinomas
 - Malignant myoepithelioma
 - Squamous cell carcinoma—spindle cell variant
 - Carcinoma—spindle cell variant
- Inflammatory carcinoma (see Inflammatory Carcinoma section)

3: Malignant Mesenchymal Neoplasms—Sarcomas

- Osteosarcoma
- Chondrosarcoma
- Fibrosarcoma
- Hemangiosarcoma
- Other sarcomas

4: Carcinosarcoma—Malignant Mixed Mammary Tumor

Goldschmidt et al., *Vet Pathol*
48(1) 117-131, 2011.

Goldschmidtらの2010年提唱分類（続）

5: **Benign** Neoplasms

Adenoma—simple
 Intraductal papillary adenoma (duct papilloma⁹)
 Ductal adenoma (basaloid adenoma⁹)
 With squamous differentiation (keratohyaline granules)
 Fibroadenoma
 Myoepithelioma
 Complex adenoma (adenomyoepithelioma)
 Benign mixed tumor

7: Neoplasms of the Nipple

Adenoma
 Carcinoma
 Carcinoma with epidermal infiltration (Paget-like d

8: *Hyperplasia/Dysplasia of the Nipple*

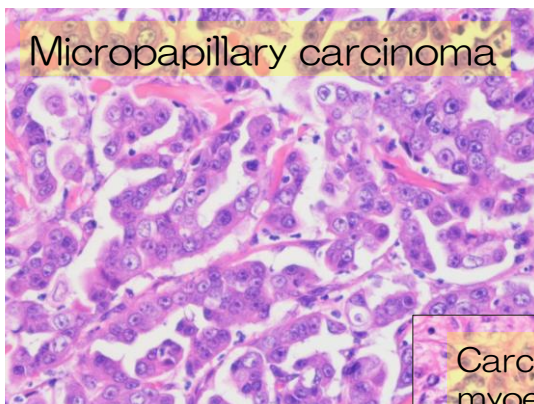
Melanosis of the skin of the nipple

6: *Hyperplasia/Dysplasia*

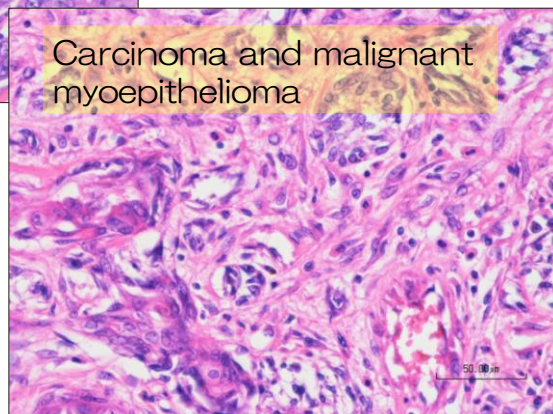
Duct ectasia
 Lobular hyperplasia (adenosis)
 Regular
 With secretory activity (lactational)
 With fibrosis—interlobular fibrous connective tissue
 With atypia
 Epitheliosis
 Papillomatosis
 Fibroadenomatous change
 Gynecomastia

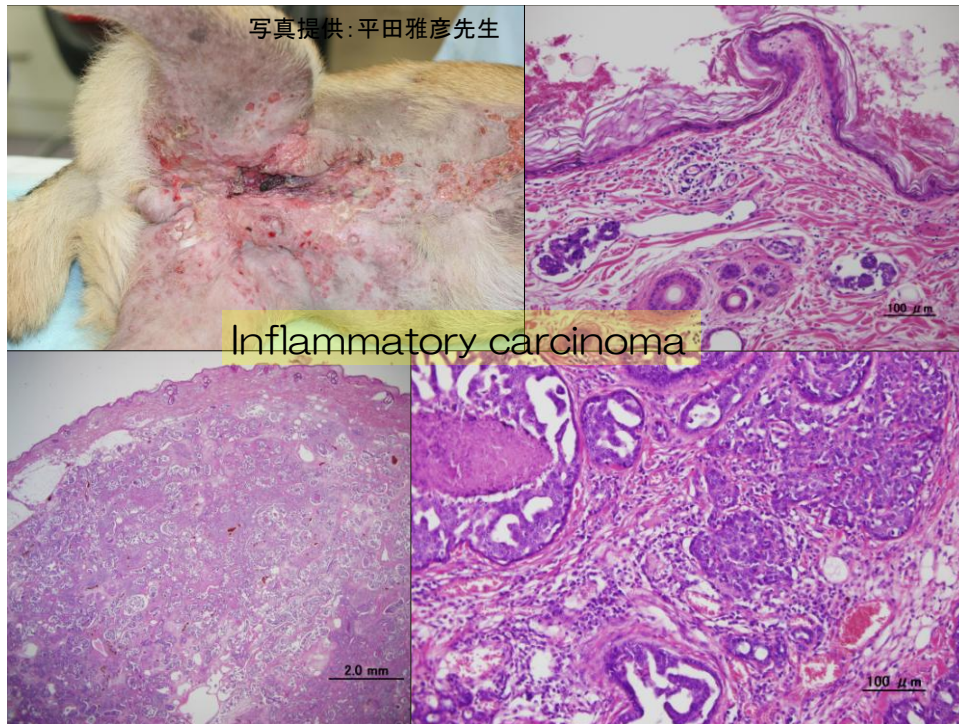
Goldschmidt et al., *Vet Pathol*
 48(1):117-131, 2011.

- コンセンサスはまだ得られていないが、診断医としては納得のいく分類
- 猫では現行分類で問題がないのか、新分類提唱無



- 診断名は予後調査のための「タグ付け」
- ルーチンに免疫染色ができれば理想的だが…





組織学的悪性基準

Elston-Ellis (Nottingham) grading systemが元

Table 2. Criteria for Histologic Malignant Grade

	管形成 Tubule Formation	核の多形性 Nuclear Pleomorphism	分裂像/クロマチン濃染性 Mitoses per 10 HPF ^a / Hyperchromatism ^b
1 point Peña ³ 2010年 Misdorp ⁹ 2002年	Tubule formation > 75% of the specimen Well marked tubule formation	1点 Uniform or regular small nucleus and occasional nucleoli Mild nuclear pleomorphism and staining	0-9 mitoses/10 HPF Occasional hyperchromatic nuclei or mitotic figures per HPF
2 points Peña Misdorp	Moderate formation of tubular arrangements (10-75% of the specimen) admixed with areas of solid tumor growth Moderate tubule formation	2点 Moderate degree of variation in nuclear size and shape, hyperchromatic nucleus, and presence of nucleoli (some of which can be prominent) Moderate nuclear pleomorphism and staining	10-19 mitoses/10 HPF 2-3 hyperchromatic nuclei or mitotic figures per HPF
3 points Peña Misdorp	Minimal or no tubule formation (< 10%) Few or no tubules	3点 Marked variation in nuclear size and hyperchromatic nucleus, often with one or more prominent nucleoli Marked nuclear pleomorphism and staining	> 20 mitoses/10 HPF 2-3 hyperchromatic nuclei or mitotic figures per HPF

^a Peña. HPF, high-power field.

^b Misdorp.

猫でも使えそうな感触あり
Castagnaro et al., *J Comp Pathol* 119(3):263-75, 1998.

Goldschmidt et al., *Vet Pathol*
48(1):117-131, 2011.

Histological Malignancy Grade Total Scoring (A + B + C)	Points	Grade of Malignancy
合計点数でグレード分類	3-5	I (low, well differentiated)
	6-7	II (intermediate, moderately differentiated)
	8-9	III (high, poorly differentiated)

Table 4. Histological Grade and Follow-Up Categorical Variables.

		Rec/Met ^a		Cancer Death ^b	
		No	Yes	No	Yes
Grade I	<i>n</i> = 29	28	1	29	0
	% ^c	96.6	3.4	100	0.0
	% ^d	54.9	7.1	55.8	0.0
Grade II	<i>n</i> = 19	16	3	16	3
	% ^c	84.2	15.8	84.2	15.8
	% ^d	31.4	21.4	30.8	23.1
Grade III	<i>n</i> = 17	7	10	7	10
	% ^c	41.2	58.8	41.2	58.8
	% ^d	13.7	71.4	13.5	76.9

腫瘍の挙動に
かなり
合致する

^a Rec/Met is development of recurrences and/or metastases during follow-up period ($P < .001$).

^b Death due to mammary cancer during follow-up period ($P < .001$).

^c Percentage of grade.

^d Percentage of Rec/Met.

Peña et al., *Vet Pathol* 50(1):94-105, 2012.

Peñaの組織学的悪性基準

- 腫瘍の大きさ
- WHO臨床ステージ
- 組織診断名 (Goldschmidt *et al.* 2011に準拠)
- 筋上皮細胞の増殖の有無
- 診断時の領域リンパ節への転移

と有意に関連していた

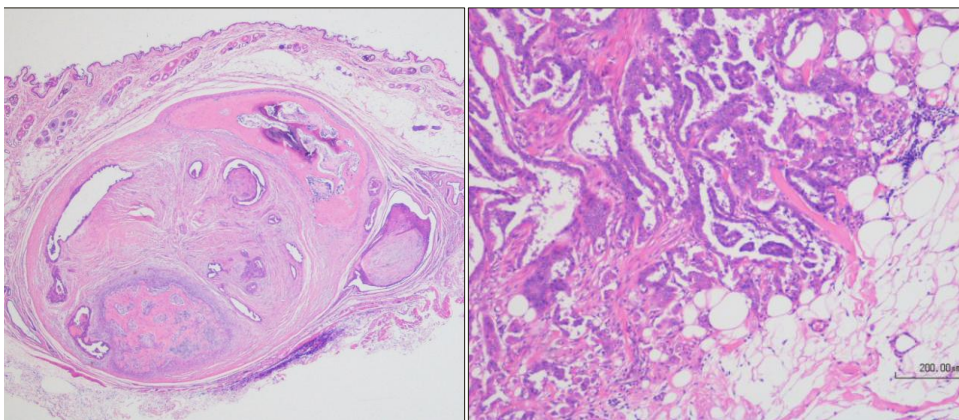
Peña et al., *Vet Pathol* 50(1):94-105, 2012.

犬乳腺癌のリンパ管浸潤と 領域リンパ節転移を占う所見は？

- 腫瘍細胞の周囲組織への浸潤
- 微小乳頭状（micropapillary）増殖パターン
これらを診断書から読み取れるようにする
（診断医側も、臨床医側も）
- 組織学的悪性基準はPeñaらの基準（分裂頻度をより詳細に数える）が若干ベター

Rasotto et al., *Vet Pathol* 49(2):330-340, 2012.

腫瘍の周囲組織への浸潤…低倍率の観察で直感できる



「境界明瞭」 vs. 「境界不明瞭」

乳腺腫瘍における細胞診の役割

- 細胞診での良悪の区別の正確性は19%
- 細胞診では評価できない項目
 - 周囲組織への浸潤性 壊死の範囲
 - 脈管内浸潤像 分裂頻度
 - 腫瘍細胞の基底膜の状態

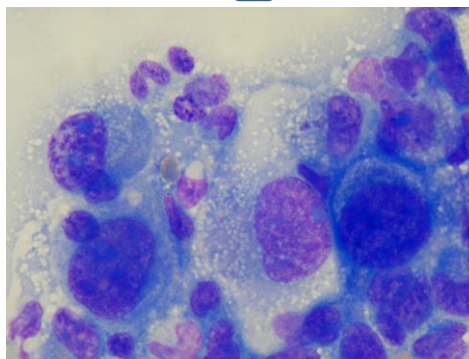
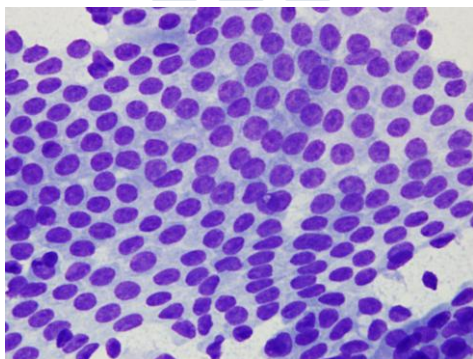
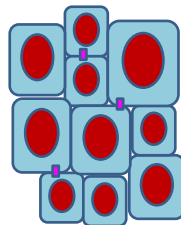
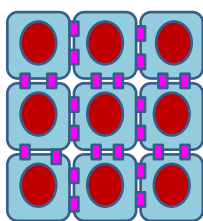
Tumors in domestic animals, 4th ed., p.575-606, Blackwell, 2002.

- 乳腺はもともと可変性の高い組織である
- WHO組織分類を理解していることが前提

それでも細胞診は意味がある

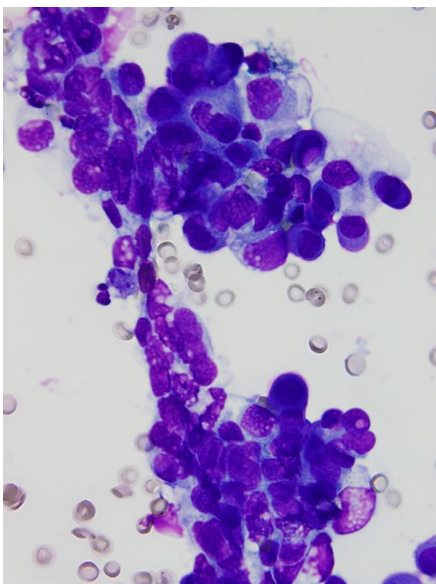
- 細胞の量より集塊の形態と細胞配列に注目
- 細胞異型は強いもののみ診断的価値がある
- 混合腫瘍の基質がわかることがある
- 肥満細胞腫、悪性黒色腫など、特徴的な腫瘍の除外が可能
- 判断に迷ったら（プロの）臨床病理医に依頼すべき（しかし確定診断ではない）

細胞配列の違い

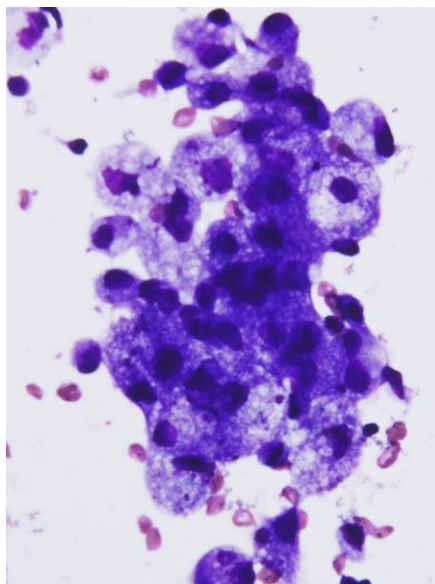


図と写真の提供：平田雅彦先生

乳汁中で活性化した細胞

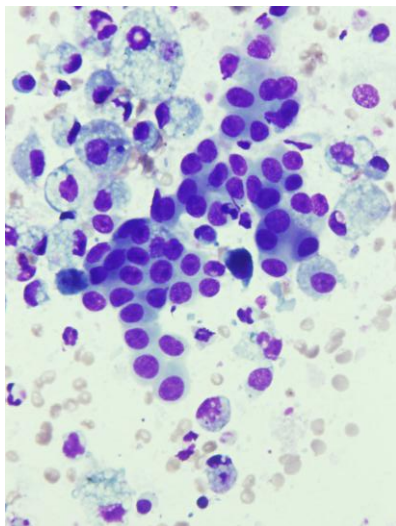


泌乳期の乳腺の変化

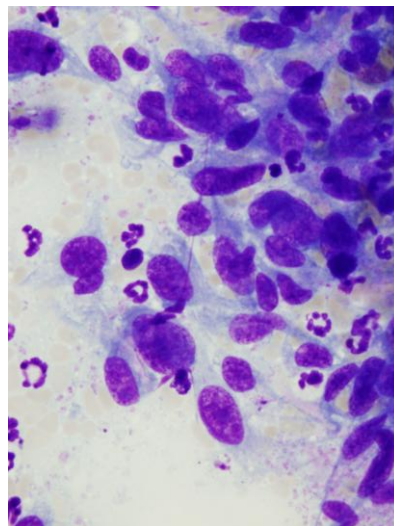


写真提供：平田雅彦先生

エクササイズ



単純腺腫



癌肉腫

写真提供: 平田雅彦先生

良悪判定に役立つ臨床情報

- 病歴
- 品種
- 年齢
- 避妊手術の有無や時期
- 最終発情、妊娠状態、ホルモン療法の有無
- 病変のサイズ、数、硬さ、固着性、潰瘍の有無
- 増殖速度
- 転移の有無

細胞診の際、特に重要

Canine and feline cytology, 2nd ed., p.274-282, Saunders, 2010.

乳腺腫瘍の予後因子

Human epidermal growth factor receptor - 2
(HER-2、別名 ErbB2/neu)

→蛋白は免疫染色で、遺伝子はFISH法で調べる

- HER-2の過剰発現が腫瘍グレードの増高と不良予後に関連していた

(Martín de las Mulas et al., *Breast Cancer Res Tr* 80:363-367, 2003;
Gama et al., *Virchow's Archiv* 453:123-132, 2008.)

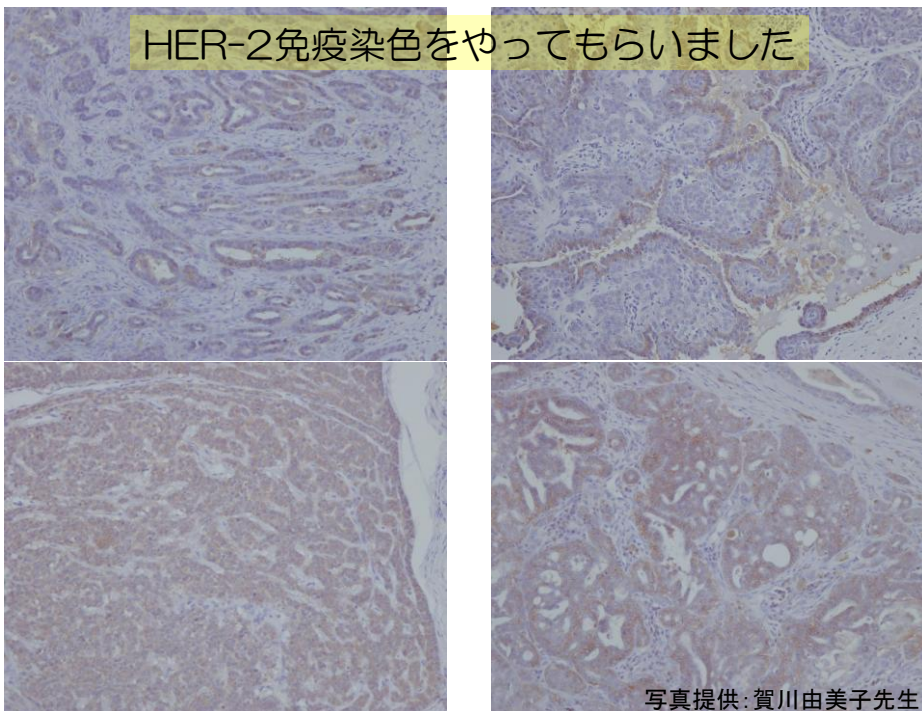
- HER-2の過剰発現は他の予後因子に関連していなかった

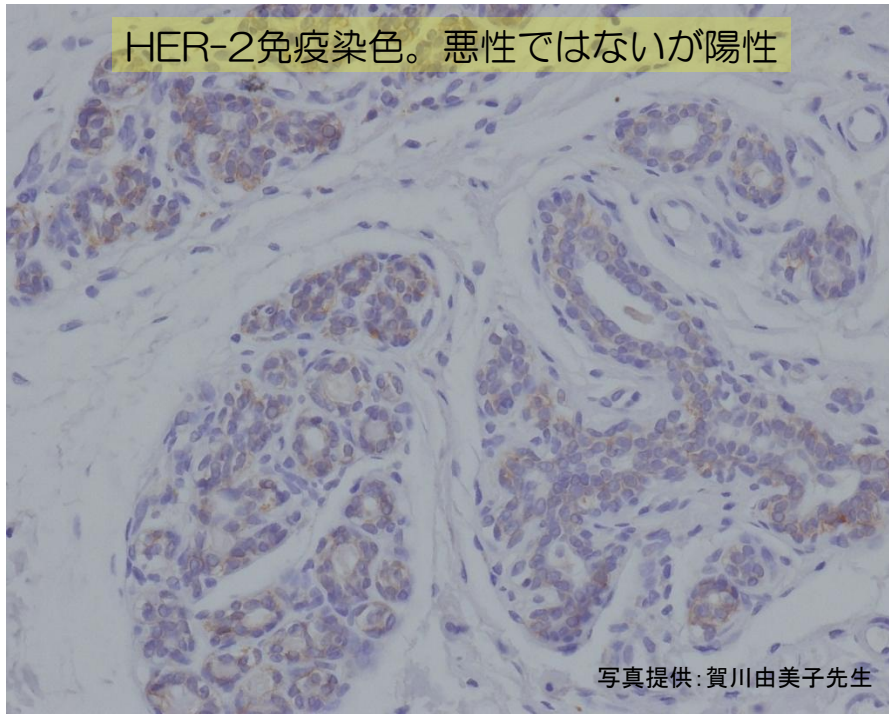
(Kim et al., *Vet J* 189:318-322, 2011.)

- HER-2の過剰発現は生存期間の延長に関連していた

(Hsu et al., *Vet J* 180:116-123, 2009.)

Miller and Mohammed, *Vet J* 189:245, 2011.





他の乳腺腫瘍予後因子

- エストロゲン受容体 (ER)、プロゲステロン受容体 (PR)、上皮増殖因子受容体 (EGF-R) は犬の良悪の乳腺腫瘍の40-60%で陽性
- 悪性腫瘍に混在した正常組織が陽性になっている可能性あり
- 転移病変ではこれらが陰性となることが多い
- 分化傾向の高い腫瘍 > 低い腫瘍
- 複合癌 > 単純癌
- 猫でも類似の傾向

Tumors in domestic animals, 4th ed., p.575-606, Blackwell, 2002.

予後因子の候補

- HER-3
(Kim et al., *Vet J* 189:318-322, 2011.)
- L-type amino acid transporter 1 (LAT1)
(Fukumoto et al., *J Vet Med Sci* 75(4):431-437, 2013.)
- 猫のHER-2
(Millanta et al., *Vet Pathol* 42:30-34, 2005.)

乳腺腫瘍の比較分子生物学 お奨め論文

Molecular Carcinogenesis of Canine Mammary Tumors: News From an Old Disease
(Klopfleisch et al., *Vet Pathol* 48(1):98-116, 2011.)

Molecular Biological Aspects on Canine and Human Mammary Tumors
(Roverta and von Euler, *Vet Pathol* 48(1):132-146, 2011.)

犬猫の乳腺腫瘍 ～まとめ～

- 地域性などを加味した疫学データ構築の必要性
 - 組織学的分類の平準化の必要性
 - 組織学的悪性基準や遠隔転移性を占う所見の扱い
 - 細胞診は有用性と限界を知った上で実施
 - 分子生物学的な予後因子の探求
- ↓
- 日本発のデータが世界に貢献できるかも
 - ヒトの乳腺腫瘍のモデルとしての意義

謝辞

- 日本獣医がん学会 病理部会の先生方
アンケートご協力、HER-2免疫染色（賀川先生）
- 平田雅彦先生（アイデックス ラボラトリーズ株式会社）
細胞診写真ご提供
- 株式会社モノリス 病理部
病理組織標本作製

